Эстетическая Медицина

НАУЧНО-ПРАКТИЧЕСКИЙ ЖУРНАЛ

CURACEN

Дермальный Биокорректор
Интеллектуальный биопрепарат для восстановления и регенерации структур кожи.

ПРЕПАРАТ № 1 ДЛЯ ОМОЛОЖЕНИЯ КОЖИ ВОКРУГ ГЛАЗ

- Нормализация обменных процессов, антиоксидантной защиты, улучшение барьерного и иммунного статуса
- Защита от процессов гликирования
- Восстановление регенеративных возможностей кожи
- Увеличение эластичности и тургора кожи
- Снижение темпов клеточного старения
- Регуляция меланогенеза, нормализация пигментной кожи

JBP NANONEEDLES

ЯПОНСКИЙ УРОВЕНЬ КАЧЕСТВА ИНЪЕКЦИОННЫХ ПРОЦЕДУР ДЛЯ ВАШИХ ПАЦИЕНТОВ.

- Уменьшение болезненных ощущений во время процедур
- Снижение риска возникновения гематом
- Минимизация кровотечений в месте инъекции
- Экономный расход инъекционых препаратов
- Возможность не использовать анестетики

Эксклюзивный дистрибьютор в России и странах СНГ —
Медицинская Корпорация RHANA г. Москва, Леонтьевский переулок, д. 2а, стр. 1
www.curacen.ru | www.rhana.ru e-mail: mail@rhanaopt.ru
+7 (495) 609 98 01 | +7 (495) 609 98 03

РЕКЛАМА

Отсроченные осложнения контурной пластики губ

1 НАШИ ГУБЫ «ГОВОРЯТ» ДАЖЕ ТОГДА, КОГДА МЫ МОЛЧИМ

В современном мире контурная инъекционная пластика (КИП) препаратами на основе гиалуроновой кислоты (ГК) входит в топ-5 наиболее часто выполняемых нехирургических манипуляций. Согласно данным ISAPS (International Society of Aesthetic and Plastic Surgery), в 2019 году в мире было выполнено 4 315 859 процедур введения филлеров ГК, и их число, если сравнивать с данными предыдущего года, увеличилось на 15,7% [12].

Выразительные гармоничные губы – неотъемлемая характеристика привлекательной внешности. Как и периоральный мышечный комплекс, они выполняют функцию сфинктера при приеме пищи, участвуют в выражении эмоций и произнесении звуков. Считается, что яркая красная кайма и увеличенный объем («пухлость») облегчают невербальную коммуникацию и повышают привлекательность. Это обуславливает интерес к выделению (акцентированию) этой зоны при помощи декоративной косметики, пигментирования и увеличения объема с использованием наполнителей. В современном обществе спрос на процедуру контурной пластики губ растет независимо от пола, этнического происхождения или возраста [2,14].

Эмпирические исследования показали, что в основе наших представлений о красоте лежит эстетическое чувство, которое является продуктом длительного естественного отбора и базируется прежде всего на представлениях о репродуктивном здоровье. Объемные, пухлые, яркие губы свидетельствуют о высокой концентрации эстрогенов в женском организме и являются подсознательным пусковым механизмом, привлекающим внимание мужчин к женщинам.

Современные технологии косметологии и эстетической медицины дают возможность корректировать цвет губ, подчеркивать контур, изменять объем, форму, размер, выделять отдельные детали, решать проблемы врожденных, приобретенных деформаций, эстетических диспропорций, возрастных изменений. Инъекционная контурная пластика и объемное моделирование губ занимают особое место среди различных способов их коррекции, а наполнители мягких тканей на основе гиалуроновой кислоты оказываются наиболее часто используемыми препаратами [5, 7, 18]. В настоящее время происходит более детальное изучение анатомии, совершенствуются технологии производства наполнителей и методики имплантации [8, 16, 17, 20].

2 АКТУАЛЬНОСТЬ ВОПРОСОВ ЛЕЧЕНИЯ ОТСРОЧЕННЫХ ОСЛОЖНЕНИЙ ГУБ

Сегодня накоплен большой опыт лечения неотложных состояний, возникающих в ближайшее время после процедур контурной инъекционной пласти-

Н. Бычкова, *кандидат медицинских наук, кафедра дерматовенерологии Ижевской государственной медицинской академии*
@dr.bychkova

А. Бут, *кандидат медицинских наук, доцент кафедры инфекционных болезней с курсами детских инфекций, дерматовенерологии и косметологии Тюменского государственного медицинского университета*
@doctor_angelika

Ижевск, Тюмень, Россия

ки губ, но вопросы терапии отдаленных изменений, таких как очаговые уплотнения, гелевые кисты, гранулемы инородного тела, рубцы, миграция наполнителя и другие, являются актуальными. В литературе имеются сообщения о том, что даже минимальное количество филлера может провоцировать тканевую реакцию иммуновоспалительного характера [3, 4, 11].

Высокий процент осложнений в области губ обусловлен анатомическими особенностями, техникой введения и физико-химическими свойствами используемого препарата – высокой плотностью геля, остатками стабилизатора, наличием примесей бактериального происхождения, стимуляторов неоколлагеногенеза и др. (рис. 1) [4, 6, 19].

Актуальность рассматриваемой проблемы обусловлена еще и тем, что экономический закон «спроса и предложения» способствует появлению все большего количества новых наполнителей с разнообразным составом. Очень редко компания-производитель изучает долгосрочные и отдаленные последствия влияния на организм продуктов ферментативной и окислительной деструкции того или иного имплантата, и отсроченные осложнения появляются у пациентов уже в процессе использования этих наполнителей.

Недостаточно разработаны противопоказания к применению контурной пластики губ; часто в инструкции указаны лишь абсолютные – воспалительные процессы, грубые рубцовые деформации, тяжелые соматические и онкологические заболевания и нарушение психического состояния пациента. При этом не учтен целый ряд относительных неблагоприятных факторов, ограничивающих использование этого метода коррекции. Не принимаются во внимание индивидуальные особенности организма пациента, снижение его сопротивляемости на фоне различных соматических заболеваний и эмоциональных расстройств, сдвигов в иммунном статусе [7].

Официальные показатели по распространенности данных осложнений отсутствуют. Но значительная доля осложнений связана с врачебными ошибками, обусловленными различными технологическими погрешностями (недостаточным знанием анатомо-функциональных особенностей области губ, слишком поверхностным и избыточным введением материала, использованием агрессивных техник введения, проведением процедуры не по показаниям и др.).

В связи с экономическим спадом как в нашей стране, так и во всем мире снизился уровень жизни населения, но желание соответствовать принятым стандартам красоты и привлекательности заставляют поддерживать этот статус, прибегая к поиску более доступных материалов и цен на процедуру. Иногда желание пациента «измениться к лучшему» в кратчайшие сроки и по доступным ценам может привести к последствиям, которые уже будут не украшать лицо, а доставлять неудобства их обладательницам и сложности врачам в плане дальнейшей работы в области губ (рис. 2).

Для изменения высоты и объема красной каймы губ используют разные методики имплантации наполнителей, в т.ч. так называемую методику «русские губы» (www.facebook.com/DrHarrisClinic). Часто

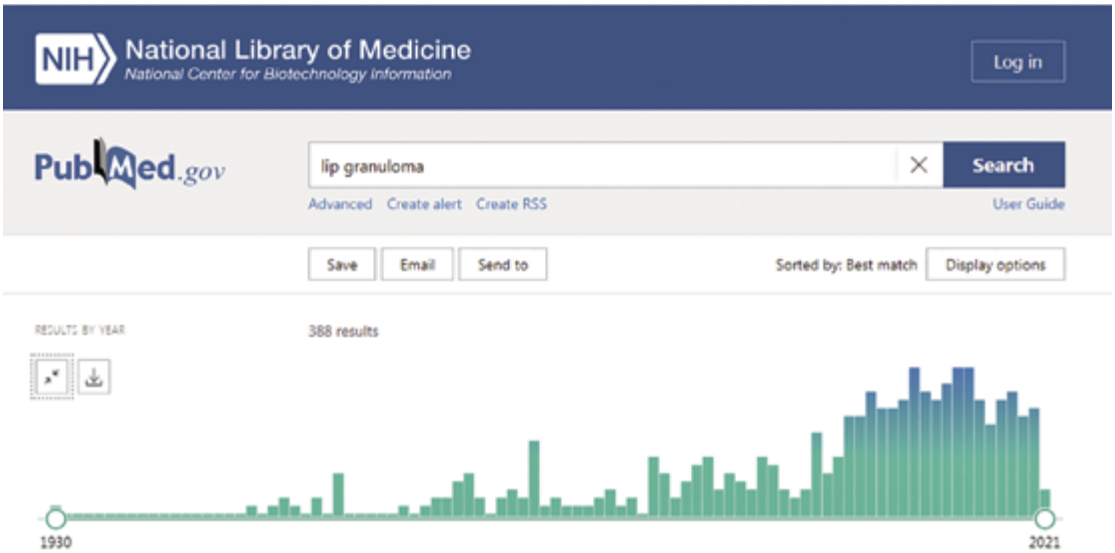

Рис. 1. *Актуальность вопросов лечебной коррекции отсроченных осложнений губ обусловлена широким распространением данной патологии и не имеет тенденции к снижению*

Рис. 2. Контурная пластики губ в стиле Poor injection technique. Когда у разных пациентов независимо от их индивидуальных особенностей используют одну и ту же методику, это приводит к эстетическим неудачам коррекции и увеличивает риск развития осложнений (снимки взяты из открытых источников сети Интернет)

именно техника тента (от лат. *tenta* – растянутый навес для защиты от слонца) приводит к развитию осложнений, причем как ранних, увеличивая риск развития сосудистой компрометации [9], так и поздних, способствуя формированию фиброзных изменений вследствие значительной травмы, разрушения анатомической структуры губ, ишемизации тканей и нарушения работы слюнных желез. Поверхностная имплантация филлера, несоответствие вязко-эластических свойств имплантата и окружающих тканей – триггеры для запуска патологической реакции [13, 15].

Нередко выполнением подобных манипуляций занимаются лица с низким уровнем профессиональной квалификации, что повышает риск развития осложнений, в том числе фиброзных изменений, вследствие возможного применения препаратов без регистрационных удостоверений, с недостаточной степенью очистки от продуктов бактериальной ферментации, что приводит к развитию хронического воспаления и реакции гиперчувствительности замедленного типа.

3 НАШ ОПЫТ ЛЕЧЕНИЯ РАННИХ И ОТСРОЧЕННЫХ НЕИШЕМИЧЕСКИХ ОСЛОЖНЕНИЙ ПОСЛЕ ИМПЛАНТАЦИИ ФИЛЛЕРОВ НА ОСНОВЕ ГИАЛУРОНОВОЙ КИСЛОТЫ

Ниже мы рассматриваем ряд осложнений, развившихся в срок до двух лет после имплантации филлеров на основе гиалуроновой кислоты (рис. 3).

Интерстициальная гранулематозная лекарственная реакция *(Interstitial granulomatous drug reaction)* представляет собой совокупность иммунных реакций, прежде всего макрофагальной, формирующейся в ответ на хроническое воспаление. Это происходит, когда иммунная система пытается изолировать посторонние вещества, которые не в состоянии устранить. К таким веществам относятся инфекционные организмы, включая бактерии и грибы, а также другие материалы, такие как кератин, шовный материал, филлеры. Исходом данного процесса становится формирование фиброза или гранулемы [19].

Рис. 3. Классификация осложнений при аугментации губ филлерами [10]

Фибро́з (от лат. *fibrosis*) – разрастание соединительной ткани с появлением рубцовых изменений в различных органах, возникающее, как правило, в результате хронического воспаления. Его рассматривают как реакцию организма, направленную на изоляцию очага воспаления от окружающих тканей и системного кровотока. Фиброзное замещение тканей приводит к постепенной утрате их специфических функций и дисфункции пораженного органа. Гранулёма *(granuloma)* – очаг продуктивного воспаления, имеющий вид плотного узла. Состоит преимущественно из крупных многоядерных клеток, цитоплазма которых может содержать различные фагоцитированные частицы и бактерии. Гранулёма инородного тела *(g. corporis alieni)* – гигантоклеточная гранулёма, образующаяся вокруг инородного тела. В настоящее время стандарты медицинской помощи при диагнозах «Рубцовые состояния и фиброз кожи» (L90.5) и «Гранулема кожи и подкожной клетчатки, вызванная инородным телом» (L92.3) отсутствуют.

Диагностика отсроченных осложнений

В последнее десятилетие в практику врача-косметолога все шире внедряются методы ультразвуковой диагностики. Первоначально линейные датчики использовали при диагностике и лечении немедлен-

ных осложнений инъекционной контурной пластики губ. Дальнейшее совершенствование ультразвукового диагностического оборудования позволило давать оценку кровообращения и состояния тканей в исследуемой зоне, характеризовать изменения сосудистого русла, анатомических образований, микроциркуляторных нарушений и ультраструктуры мягких тканей губ при отсроченных осложнениях.

Внедрение в широкую практику высокочастотных ультразвуковых датчиков и эластографии (эластометрии) дало возможность использовать эти методы для мониторинга эффективности терапии фиброзных и гранулематозных изменений после пластики губ. Специальные режимы, такие как cSMI (цветной режим для визуализации микрососудов), позволяют визуализировать всю дермальную структуру в интересующей области, в результате чего можно более эффективно вводить препараты гиалуронидазы и оценивать эффективность процесса лечения. В своей работе мы использовали высокочастотные линейные датчики Hitachi с частотой 18 000 Гц и технологией компрессионной RTE-эластографии и двухмерной эластографии сдвиговой волны (2D Shear Wave Elastography, SWE), реализованной в системах Aixplorer и Toshiba Aplio 500, что позволило провести двумерное цветовое картирование упругости исследуемых тканей.

К УЗИ-признакам фиброзных изменений губ при ранних и отсроченных осложнениях относят наличие зон повышенной эхогенности с однородной эхоструктурой, нечеткими, местами неровными контурами и акустической тенью. Выраженность последней характеризует фиброзные изменения в мягких тканях: чем тень интенсивнее, тем выше степень фиброзных изменений. В допплеровских режимах васкуляризация в проекции этих изменений не определяется, и визуализация глубокорасположенных структур из-за наличия акустической тени затруднена [1].

Терапия отсроченных осложнений

Задача лечения пациентов с фиброзными и гранулематозными изменениями в области губ, формирующимися после проведенной инъекционной контурной пластики, полностью не решена: на сегодняшний день отсутствуют клинические рекомендации и стандарты терапии. Наиболее обоснованный подход к лечению постинъекционного фиброза и гранулем – своевременная профилактика патологического рубцевания. Целесообразность проведения терапии определяется выраженностью субъективных симптомов (болезненностью, сухостью, деформацией губ), функциональной недостаточностью (артикуляционными нарушениями в речи, при мимике, в момент приема пищи, при питье, чистке зубов и др.), а также эстетическими показаниями, которые могут значительно влиять на качество жизни и приводить к стигматизации и психоэмоциональному дискомфорту.

В комплексном лечении данной патологии применяют ферментные препараты для терапии заболеваний, сопровождающихся гиперплазией соединительной ткани, в частности, конъюгат гиалуронидазы с производным N-оксида поли-1,4-этиленпиперазина (бовгиалуронидазы азоксимер), другие топические и системные препараты гиалуронидазы (лидазу, гиалуронидазу, ронидазу, иммоферазу, ферменкол), а также физиотерапевтические и косметические методы.

В результате применения бовгиалуронидазы азоксимера (лонгидазы) уменьшаются вязкость гликозаминогликанов, их способность связывать воду и ионы металлов, ускоряется процесс биодеградации имплантатов на основе ГК. Как следствие, увеличивается проницаемость тканей, улучшается их трофика, уменьшаются отеки, повышается эластичность рубцово-измененных участков. Эффект наиболее выражен на начальных стадиях патологического процесса. Сложность состоит в том, что многие ферментные препараты (особенно препараты лидаза, гиалуронидаза, ронидаза) характеризуются высоким риском развития аллергических реакций, вплоть до анафилактоидных, что требует проведения предварительной внутрикожной пробы; существенное значение имеет также их инактивация при введении [21]. Эти риски снижены у лонгидазы, представляющей собой конъюгат гиалуронидазы с высокомолекулярным носителем. Конъюгация повышает устойчивость гиалуронидазы к действию температуры и ингибиторов, увеличивает ее эффективность, снижает риск развития аллергических реакций. Препарат вводят внутрирубцово или подкожно вблизи места поражения 1 раз в 3 дня курсом до 10 инъекций в дозировке 3000–4500 МЕ.

К сожалению, в нашей практике наблюдались случаи недостаточной эффективности ферментных препаратов при лечении отсроченных осложнений КИП губ.

Клинический пример 1. Пациентка Е., 43 года

Из анамнеза. Обратилась 26.09.2019 в многопрофильную клинику «Молодость» (г. Ижевск) с жалобой на отеки в области скул и губ, эпизодически воз-

никающие в течение двух последних месяцев. Со слов пациентки, в ноябре 2018 года, находясь за рубежом, она обратилась к своей соотечественнице с целью выполнить коррекцию губ и скуловых областей. Название и объем введенного препарата указать не может. Документы оформлены не были, информированное согласие на проведение процедуры не читала и не подписывала. Ранее пациентке выполняли аналогичные процедуры контурной пластики, но подобные состояния не возникали.

Диагностика. Выполнены ультразвуковое исследование мягких тканей с региональными лимфоузлами и эластография. В правой скуловой области субдермально лоцируется гелиома размером 4 х 6 мм с четкими контурами. В ПЖК при эластографии определены участки повышенной жесткости размером от 1,4 до 2,5 мм. В левой скуловой области субдермально лоцируется единичная гелиома размером 4 х 4 мм, эластичная. В ПЖК выявлены небольшие участки повышенной жесткости диаметром до 2 мм. В тканях губ на фоне диффузного фиброза визуализируются единичные гелиомы с нечеткими контурами размером от 2,2 х 1,9 до 0,9 х 1,8 мм.

Заключение. УЗ-признаки гелиом мягких тканей губ и скуловых областей на фоне фиброзных изменений.

Лечение. Подкожное введение 3000 МЕ лонгидазы в участки расположения гелиом (1 раз в 3 дня, курс из 5 инъекций); использование крема «Имофераза» 2 раза в день. Продолжительность полного курса лечения –2 недели.

Результат. На фоне проведенного лечения прекратилось появление отечности в области скул и губ. Результат лечения пациентку удовлетворил. От контрольного УЗИ отказалась.

Через год (12.09.2020 года) пациентка Е. обратилась в клинику повторно с жалобой на появление уплотнений в области губ и формирование валика по контуру верхней губы, заметного при мимике (рис. 4).

При осмотре выявлено наличие асимметричного валика по контуру верхней губы. Пальпаторно определены очаговые уплотнения в мягких тканях губ. Периферические лимфатические узлы не увеличены.

Диагностика. На УЗИ в правой скуловой области по ходу инъекции филлера субдермально расположена гелиома размером 2,4 х 3,9 мм с четкими контурами без явлений биодегенерации. В ПЖК при цветовом допплеровском картировании (ЦДК) обнаружены участки измененной эхоструктуры диффузно-очагового характера без воспалительных изменений. При эластографии определены участки повышенной жесткости без фиксации кальциноза в режиме Micro Pure. В левой скуловой области по ходу инъекции филлера субдермально расположена единичная гелиома размером 2,1 х 3,2 мм с четкими контурами, практически без явлений биодегенерации. При ЦДК выявлены участки измененной эхоструктуры диффузно-очагового характера без признаков воспаления. В ПЖК при эластографии определены участки повышенной жесткости без фиксации кальциноза в режиме Micro Pure. Ткани губ эхографически неоднородны, имеются единичные включения геля округлой формы диаметром до 3 мм с биодегенерацией различной степени. При эластографии наблюдаются выраженная неоднородность жесткостных характеристик тканей и участки фиброзных изменений.

Заключение. УЗ-признаки гелиом мягких тканей скуловых областей на фоне постинъекционного фиброза. Единичные гелиомы губ, диффузные фиброзные изменения мягких тканей губ. Диагноз: «Рубцовые состояния и фиброз кожи» (L90.5).

Лечение. Учитывая наличие диффузных фиброзных изменений, а также артикуляционных и эстетических нарушений, пациентке назначен курс лечения препаратом Curacen (гидролизат плаценты человека Curacen производства компании Japan

Рис. 4. Артикуляционные нарушения и фиброзный валик по контуру верхней губы, возникшие спустя полтора года после процедуры инъекционной контурной пластики филлерами на основе гиалуроновой кислоты

Рис. 5. Внутриочаговое введение препарата Сигасеп в участки максимально выраженных структурных нарушений мягких тканей губ с помощью наноигл 34 G x 4 в количестве 1 мл на процедуру

Bio Products CO, Япония, РУ № РЗН 2014/1838 от 11.08.2014) из 5 процедур. Препарат вводили непосредственно в очаги фиброзных изменений в целях нормализации структуры коллагеново-эластинового каркаса, а также интрадермально в технике папул в кожу всего лица для уменьшения выраженности инволюционных изменений (рис. 5). Основанием для применения данного биокорректора послужило наличие в его составе регуляторных компонентов с высокой степенью биологической совместимости. Восполняя дефицит биокомпонентов в фиброзной ткани, препарат регулирует процессы регенерации на молекулярном уровне, что обеспечивает нормализацию коллагенообразования.

Результаты. На фоне проводимой терапии отмечена положительная динамика: участки уплотнения пальпаторно больше не определяются, фиброзный валик над верхней губой регрессировал. Пациентка отмечает более естественную артикуляцию при активной мимике (рис. 6). Контрольное УЗИ в скуловых областях без динамики. Ткани губ эхографически однородны, включения геля не выявлены. При эластографии мягкие ткани более однородны по жесткостным характеристикам, фиброзные изменения менее выражены.

Рис. 6. Уменьшение выраженности артикуляционных нарушений и регресс фиброзного валика по контуру верхней губы после проведения курса терапии препаратом Сигасеп. Вид до (а, б) и после (в, г) курса лечения

Клинический пример 2. Пациентка А., 48 лет

Из анамнеза. В феврале 2021 года обратилась в многопрофильную клинику « Молодость» с жалобой на бугорки на верхней губе слева и валик справа. Субъективных ощущений нет, но ситуация вызывает эмоциональный дискомфорт. Беспокоит несколько недель. В выписке имеется информация о том, что в феврале 2020 года ей была выполнена процедура контурной пластики низкоретикулированным лидокаинсодержащим филлером, имеющим РУ. Препарат был имплантирован по контуру верхней губы линейно-ретроградно и в верхнюю часть верхней губы в коротколинейной технике (так называемые «французские губы»). В нижнюю губу, в ее центральную часть, препарат имплантирован тремя микроболюсами. Общее количество введенного препарата 0,4 мл. Оставшийся препарат имплантирован по морщинам лба и шеи. Процедура прошла

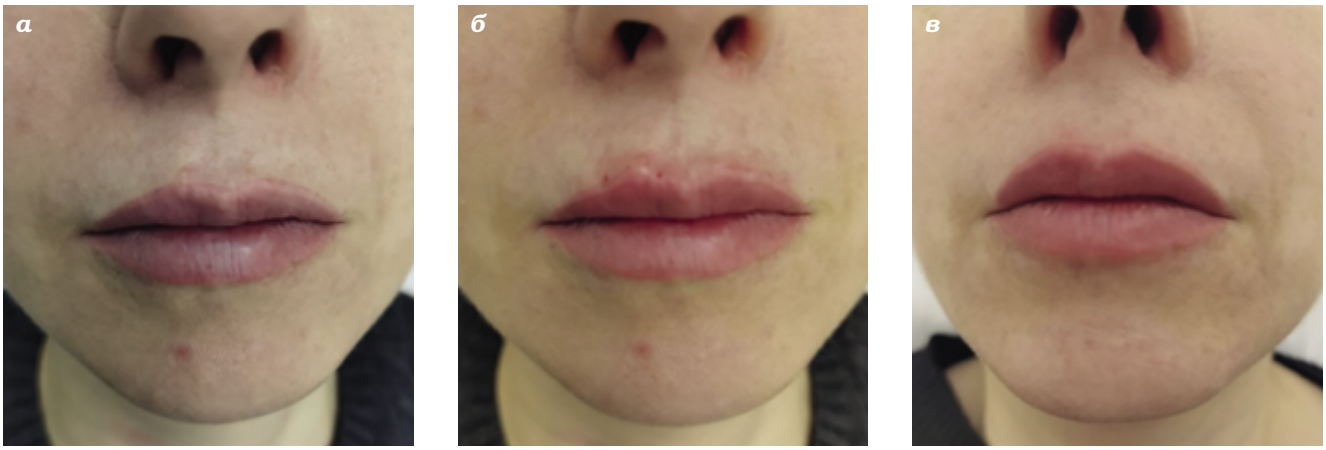

Рис. 7. Регресс асимметричного фиброзного валика по контуру верхней губы после проведения курса терапии препаратом Curacen. Вид до (а), сразу после введения препарата (б), после курса инъекций (в)

без осложнений, эстетическим результатом коррекции пациентка была довольна.

При осмотре выявлено наличие асимметричного валика по контуру верхней губы справа. Слева, в наиболее возвышающейся части с переходом на начало колонны фильтрума, отмечен линейный возвышающийся фиброзный тяж цвета нормальной кожи диаметром 2,0 х 0,2 мм. Пальпаторно очаговые изменения мягких тканей не определены. Периферические лимфатические узлы не увеличены. УЗИ не проводили.

Диагноз: «Рубцовые состояния и фиброз кожи» (L90.5).

Лечение. Применили внутриочаговое введение биопрепарата Curacen с частотой 1 раз в неделю курсом из 5 процедур.

Результаты. Плотность рубца уменьшилась, произошло его сглаживание. Проведенное лечение позволило улучшить эстетику периоральной области и минимизировать дискомфорт, который испытывала пациентка (рис. 7).

4 ОБСУЖДЕНИЕ

Таким образом, инъекционная контурная пластика губ в ряде случаев сопровождается нарушением структуры и функций тканей периоральной области, формированием фиброза, гранулем, артикуляционными нарушениями, асимметрией и стигматизацией пациента. Клинический ультразвуковой мониторинг позволяет оценить нарушение артикуляции, структурные изменения, проанализировать реакцию окружающих тканей и провести количественную оценку вязко-эластических свойств кожи. Применение технологий компрессионной эластографии и эластографии сдвиговой волны позволяет подтвердить наличие структурных дермальных нарушений, оценить локальные изменения и оценить динамику этих изменений в ходе проводимой косметологической коррекции.

При лечении отсроченных осложнений целесообразно применение препаратов, позволяющих воздействовать на основные патогенетические механизмы развития фиброзных изменений после введения в губы дермальных наполнителей на основе гиалуроновой кислоты. Включение в лечение гидролизата плаценты человека – препарата Curacen – позволяет уменьшить выраженность постинъекционных фиброзных изменений. Фармакотерапевтическое воздействие препарата направлено на восстановление ремоделирования соединительной ткани, нарушенного патологическим процессом. Согласно инструкции, препарат Curacen позволяет эффективно регулировать процессы, связанные с нарушением архитектоники и дезорганизацией волокон коллагена и эластина, решать проблемы, связанные с нарушением структуры коллагено-эластинового каркаса. Препарат на молекулярном уровне улучшает метаболические процессы в дерме, запуская в ней собственные механизмы регуляции. Содержит пальмитоил трипептид-3, трипептид-1 меди, пальмитоил трипептид-5, гексапептид-11 (пептамид), пальмитоил трипептид-1, трипептид-30, тетрапептид-7, ацетил тетрапептид-2, ацетил тертапептид-5, базовый фактор роста фибробластов bFGF, кислый фактор роста фибробластов aFGF, фактор роста сосудистого эндотелия VEGF, фактор роста кератиноцитов KGF, лейцин, лизин, треонин, пролин, фенилаланин,

гистидин, аргинин, серин и нативную гиалуроновую кислоту.

Преимущество гидролизата плаценты человека – препарата Curacen – в наличии в его составе регуляторных компонентов натурального происхождения, которые обладают высокой степенью биологической совместимости и осуществляют нормализацию биохимических процессов экологической системы дермального мартрикса при развитии фиброза. Ликвидируя дефицит биокомпонентов, препарат устраняет имеющиеся нарушения, что служит пусковым моментом в последующем развитии цепи физиологических регенеративных реакций и сопровождается объективным регрессом фиброзных очагов и изменением вязко-эластических характеристик кожи по результатам УЗИ.

Для выявления областей максимально выраженных структурных нарушений мягких тканей губ, возникших в сроки от одного года до двух лет после проведения процедуры инъекционной контурной пластики, мы использовали метод пальпации. Для этого кожу губ сжимают пальцами, руки сдвигают в направлении друг к другу. Таким способом определяют участки уплотнений, в которые с помощью наноигл калибра 34 G x 4 проводят внутриочаговое введение плацентарного препарата Curacen в количестве 1 мл на процедуру. Препарат вводят в участки уплотнений в папульной или линейно-ретроградной технике по 0,1–0,2 мл на инъекцию. Аналогичным образом обрабатывают все фиброзно-измененные зоны. Процедуру выполняют три раза с промежутком 7–10 дней. Всего проводят три процедуры.

Этот метод позволяет решать практические задачи по выявлению участков максимально выраженных структурных нарушений мягких тканей губ и проводить персонифицированную терапию с учетом выявленных индивидуальных особенностей, уменьшая выраженность субъективных патологических симптомов (болезненности, сухости губ), функциональную недостаточность (артикуляционные нарушения, затруднения при питье и приеме пищи), а также эстетические характеристики, которые могут значительно влиять на качество жизни и приводить к стигматизации.

Оформлено рационализаторское предложение (зарегистрировано 01.06.2021). Описанный метод обладает высокой эффективностью, позволяет выполнять коррекцию всех фиброзно-измененных областей губ. Кроме того, его использование дает возможность длительное время сохранять достигнутый терапевтический результат, повышает безопасность проведения процедуры, улучшает эстетический результат, сохраняет естественность при проведении коррекции.

5 ЗАКЛЮЧЕНИЕ

При выборе метода лечения фиброзных и гранулематозных изменений в области губ следует опираться на имеющиеся научные доказательства эффективности того или иного метода и учитывать индивидуальные потребности пациентов.

Необходимы дальнейшее изучение всех имеющихся способов терапии в рандомизированных контролируемых исследованиях, а также регулярная подготовка систематических обзоров по данной проблеме в целях совершенствования тактики ведения пациентов с отсроченными осложнениями после процедур инъекционной контурной пластики препаратами гиалуроновой кислоты.

ЛИТЕРАТУРА

1. *Васильев АЮ, Привалова ЕГ, Бондаренко ИН. Ультразвуковое исследование в косметологии. – М.: СТРОМ, 2020.*
2. *Губанова ЕИ. Инволюционные изменения кожи нижней трети лица у женщин. Автореф. дис. докт. мед. наук. – М, 2010.*
3. *Инъекционные методы в косметологии. Под ред. Б. Ашера. Пер. с англ. – М.: МЕДпресс-информ, 2014.*
4. *Карпова ЕИ, Потекаев НН, Мураков СВ и др. Осложнения контурной инъекционной пластики лица: мировой и российский опыт. Пластическая хирургия и эстетическая медицина, 2019;(4):54–75; https://doi.org/10.17116/plast.hirurgia201904154.*
5. *Akinbiyi T, Othman S, Familusi O, et al. Better Results in Facial Rejuvenation with Fillers. Plast Reconstr Surg Glob Open, 20208(10):e2763.*
6. *Alcântara CEP, Noronha MS, Cunha JF, et al. Granulomatous reaction to hyaluronic acid filler material in oral and perioral region: A case report and review of literature. J Cosmet Dermatol, 2018;17(4):578–583.*
7. *Borrell M, Leslie D, Tezel F. Lift capabilities of hyaluronic acid fillers. J Cosm Laser Ther, 2011;13(1):21–28.*
8. *Boukovalas S, Boson AL, Hays JP, et al. A Systematic Review of Lower Lip Anatomy, Mechanics of Local Flaps, and Special Considerations for Lower Lip Reconstruction. J Drugs Dermatol, 2017;16(12):1254–1261.*
9. *Ghannam S, Sattler S, Frank K, et al. Treating the Lips and Its Anatomical Correlate in Respect to Vascular Compromise. Facial Plast Surg, 2019;35(2):193–203.*
10. *Gupta A, Miller PJ. Management of Lip Complications. Facial Plast Surg Clin North Am, 2019;27(4):565–570.*
11. *Heim N, Faron A, Wiedemeyer V, et al. Verzögerte Infektion nach Augmentation der Oberlippe mit resorbierbarem Hyaluronsäurefiller [Delayed Infection*